of palate ridges and so far it has been found only in open biotopes at the foot of the Kupe and near Dikume in the Rumpi-Hills.

Literatur

Eisentraut, M. (1963): Die Wirbeltiere des Kamerungebirges, Hamburg und Berlin.
— (1968): Beitrag zur Säugetierfauna von Kamerun. Bonner Zool. Beiträge 19, 1—14.
— (1969): Das Gaumenfaltenmuster bei westafrikanischen Muriden. Zool. Jb. Sys. 96, 478 bis 490.
Hatt, R. T. (1940): Lagomorpha and Rodentia other than Sciuridae, Anomaluridae and Idiuridae, collected by the American Museum Congo Expedition. Bull. Amer. Mus. Nat. Hist. LXXVI.
Matthey, R. (1958): Les chromosomes et la position systématique de quelques Murinae africaine (Mammalia, Rodentia). Acta tropica, Bâle, 27—117.
Petter, F. (1965): Les *Praomys* d'Afrique Centrale. Z. Säugetierkunde 30, 54—60.
Trouessart, E. L. (1897): Catalogus Mammalium, Berlin.
Tullberg, T. (1893): Über einige Muriden aus Kamerun, Nov. Acta Reg. Soc. Upsala, Ser. III, 1—60.
Verheyen, W., and Bracke, E. (1966): The influence of aging on the craniometrical characters of *Praomys jacksoni* (De Winton 1897). Proceedings of the Colloquium on African Rodents. Musée roy. de l'Afrique Centrale-Tervuren, Belgique Ann. Ser. In-8°, Sc. Zool. No 144.

Anschrift des Verfassers: Prof. Dr. M. Eisentraut, Zoologisches Forschungsinstitut und Museum Alexander Koenig, 53 Bonn, Adenauerallee 150—164

Die externe Augenmuskulatur des Großen Tümmlers *(Tursiops truncatus)*[1]

Von Rosvitha Rummeld

Aus der Universitätsaugenklinik Düsseldorf
Direktor: Professor Dr. med. H. Pau

Eingang des Ms. 5. 4. 1969

Einleitung

In den letzten Jahren ist den Delphinartigen — besonders dem Großen Tümmler *(Tursiops truncatus)* von verschiedenen Zweigen der Wissenschaft Aufmerksamkeit entgegengebracht worden, vor allem seit es gelungen ist, diese Tiere in Gefangenschaft erfolgreich zu halten. Den Beschauer faszinieren Intelligenz und Bewegung der Tiere. Ihr Gesichtsausdruck wird im allgemeinen als freundlich empfunden, wobei dem Betrachter meist das Starre und Maskenhafte des Gesichtes gar nicht zum Bewußtsein kommt. Die Tiere zeigen keinerlei Mimik. Nur die Augen in ihrem Gesicht sind lebhaft. Im Gegensatz zu den Riesencetaceen hat der *Tursiops truncatus* im Verhältnis zur Körpergröße große Augen. Die Lider können unterschiedlich weit geöffnet und, wie wir beobachtet haben, nicht nur geschlossen, sondern regelrecht zugekniffen werden, wie bei intensivem Lichteinfall, bei Hornhaut- und Schnauzenberührung. Die Bewegungen des Augapfels sind nur gering und werden durch Hinwenden des Kopfes und

[1] Herrn Professor Dr. med. Dr. h. c. Hubert Meessen zum 60. Geburtstag gewidmet.

Körpers zum fixierten Objekt unterstützt. Das Auge ist für den Großen Tümmler ein sehr wichtiges sensorisches Organ, wenn man an die Dressurleistungen der Tiere denkt, die neben dem akustischen Ortungsvermögen im wesentlichen durch optische Eindrücke vollbracht werden. Es soll im Folgenden auf die anatomische Beschaffenheit des Delphinauges, insbesondere die der Augenmuskeln und des umgebenden Drüsen- und Bindegewebes, sowie des die Orbita umgebenden Nebenhöhlensystems eingegangen werden.

Material und Methode

Wir hatten Gelegenheit, die Schädel zweier Großer Tümmler *(Tursiops truncatus)* zu untersuchen, den eines jungen erwachsenen männlichen und den eines mehrjährigen weiblichen Tieres, von denen das eine infolge eines starken Befalles mit *Anasakis marinae* verstarb und das andere bei einem Unfall ertrank. Der Kopf der Tiere wurde bei der Sektion abgetrennt, ein Teil der Weichteile des Gesichtes abpräpariert und das Gehirn herausgenommen. Der gesamte Schädel wurde dann in Formalin fixiert. Es wurden der Inhalt der rechten und der linken Orbitae anatomisch präpariert.

Befunde

Die Lider entstehen kontinuierlich aus der Außenhaut des Tieres und unterscheiden sich äußerlich nicht von der Farbe der übrigen Haut. Das Corium ist hier jedoch wesentlich schmaler als an den übrigen Körperpartien. Der Lidrand ist frei von Cilien, und es werden keine Tränenpünktchen beobachtet. Die Conjunctiva ist im formalinfixierten Zustand wechselnd blaß beige gefärbt, zur Hornhaut hin schließt sie mit einem schwarzbraunen Pigmentsaum ab. An der Conjunctiva palpebralis superior und inferior sowie besonders in der Überschlagsfalte finden sich zahlreiche makroskopisch sichtbare Drüsenausführungsgänge. Eine Nickhaut haben wir nicht gesehen. Die Hornhaut ist queroval und flach konvex. Die Vorderkammer ist sehr flach. Am frischen Präparat kann man ohne Hilfsmittel bereits die Papille unscharf erkennen auf Grund der starken Brechung des optischen Systems. Die Pupille ist rund, die Iris dunkel-braun-grau.

Nachdem die Dermis abpräpariert ist, trifft man auf eine zirkulär verlaufende Mus-

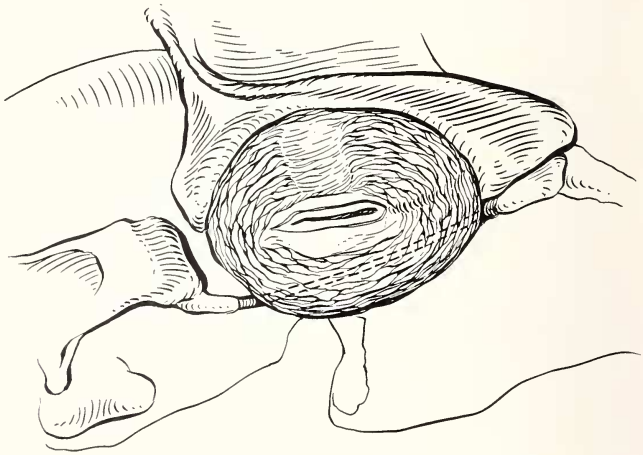

Abb. 1. Lagebeziehung des M. orbicularis oculi zur knöchernen Orbita

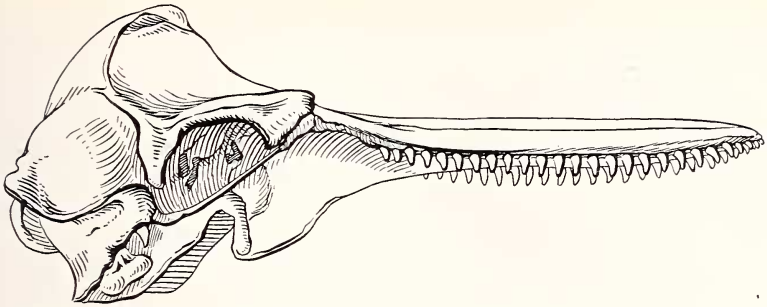

Abb. 2. Seitenansicht des Schädels des *Tursiops truncatus*

kelschicht von etwa 2 bis 3 mm Dicke (Abb. 1). Dieser Musculus orbicularis oculi hat eine elliptische Form. Im Bereich des Unterlides ist er durchgehend sehr kräftig, während seine Fasern in der Mitte des Oberlides von beiden Seiten her in ein derbes Bindegewebe auslaufen. Neben den zirkulär verlaufenden Muskelfasern finden sich auf der dem Bulbus zugewandten Seite zwei kräftige Bündel gestreckt verlaufender Fasern, die von den Lidwinkeln zum Orbitalrand ziehen.

Nach Entfernung des M. orbicularis oculi sieht man, daß der *Tursiops truncatus* keine vollständige knöcherne Augenhöhle besitzt (Abb. 2). Der Bulbus mit den Anhangsorganen und der Muskulatur ist dorsal vom Os frontale, Os maxillare und dem Os zygomaticum umgeben. Die ventralen Anteile des Auges ruhen auf einer schmalen Knochenleiste, dem Processus zygomaticus, der das Os zygomaticum mit dem Os temporale verbindet (Abb. 3). Der etwa dreieckige Boden der Orbita wird von einer dünnen Lage eines straffen, teils durch Muskelfasern verstärkten Bindegewebes gebildet, das rostral in das Periost des Os zygomaticum, des Os maxillare und des Os frontale, caudal in das des Os frontale, des Os temporale und des Os sphenoidale einstrahlt und um das Foramen opticum und die Fissura orbitalis superior einen gemeinsamen Anulus fibrosus bildet. Der trichterförmige Orbitalinhalt wird vollständig vom M. levator palpebrae umschlossen. Er entspringt von der erwähnten Bindegewebshülle im Bereich der Austrittsstelle der Augenmuskelnerven und der Augengefäße aus der Schädelhöhle und inseriert an einer breiten, dünnen Bindegewebsplatte in Ober- und Unterlid. Ein knorpeliger Tarsus wurde nicht beobachtet.

Unter den vorderen Anteilen des M. levator palpebrae ist ein mächtiger Drüsenkörper zirkulär um den Bulbus angeordnet (Abb. 4). Besonders dick ist er im Bereich der Orbitalwinkel. Hier zeigt der Muskel auf beiden Seiten eine rinnenförmige Impression, in der die wulstartigen Seitenteile des M. orbicularis oculi verlaufen. Der Drüsenkörper verjüngt sich von der Bindehautüberschlagsfalte bis zu den Lidrändern hin.

Unter dem Drüsenkörper werden die Ansätze von vier geraden und zwei schrägen Muskeln am Bulbus sichtbar. Der M. obliquus inferior entspringt an der Schädelbasis außerhalb der Bindegewebshülle des Augenstieles (Abb. 5a). Er

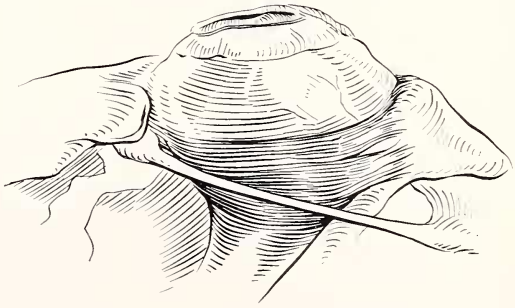

Abb. 3. Ventralansicht der Augenhöhle. Der bindegewebige Orbitalboden ist von einem schmalen Processus zygomaticus unterstützt

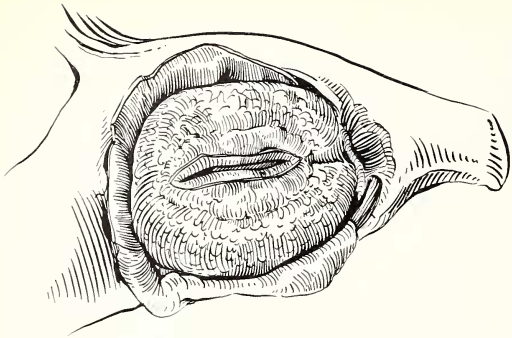

Abb. 4. Unter dem hochgeschlagenen M. levator palpebrae die zirkulär angeordnete Tränendrüse

läuft zum Orbitalrand, biegt hier rechtwinklig um und durchzieht den M. palpebralis ventral und senkrecht zu dessen Faserverlauf (Abb. 5b). Er läuft über den M. rectus inferior und setzt caudal von der Vertikalachse am Bulbus an. Die Bindegewebsscheide des unteren schrägen Muskels wird durch die Bindegewebsplatte des Orbitalbodens gebildet, die sich, kurz bevor sie in das Periost einstrahlt, in zwei Lamellen teilt. Der M. obliquus superior entspringt an der Schädelbasis etwas weiter kranial vom unteren schrägen Augenmuskel. Er überkreuzt diesen, verläuft in einer eigenen derben, bindegewebigen Scheide zum Orbitalrand und biegt hier ebenfalls rechtwinklig um (Abb. 5c). Er durchzieht — jetzt ohne besondere Hülle — den M. levator palpebrae und verläuft unter dem M. rectus superior. Wie der M. obliquus inferior inseriert er caudal von der Vertikalachse des Auges an der Sklera. Da die beiden Muskelscheiden am vorderen Orbitalrand enden, sind sie funktionell einer Trochlea gleichzusetzen.

Die geraden Augenmuskeln inserieren beim *Tursiops truncatus* in der gleichen Entfernung vom Äquator wie die schrägen. Sie zeigen mit Ausnahme des M. rectus medialis einen geringeren Querschnitt als die schrägen Muskeln. Ihren Ursprung nehmen die vier geraden Augenmuskeln ebenso wie der M. levator palpeprae von der Bindegewebshülle des Augenstieles, jedoch weiter zum Foramen opticum hin. Im Bereich ihres Ursprungs sind sie präparatorisch nicht vollständig vom M. palpebralis zu trennen (Abb. 6).

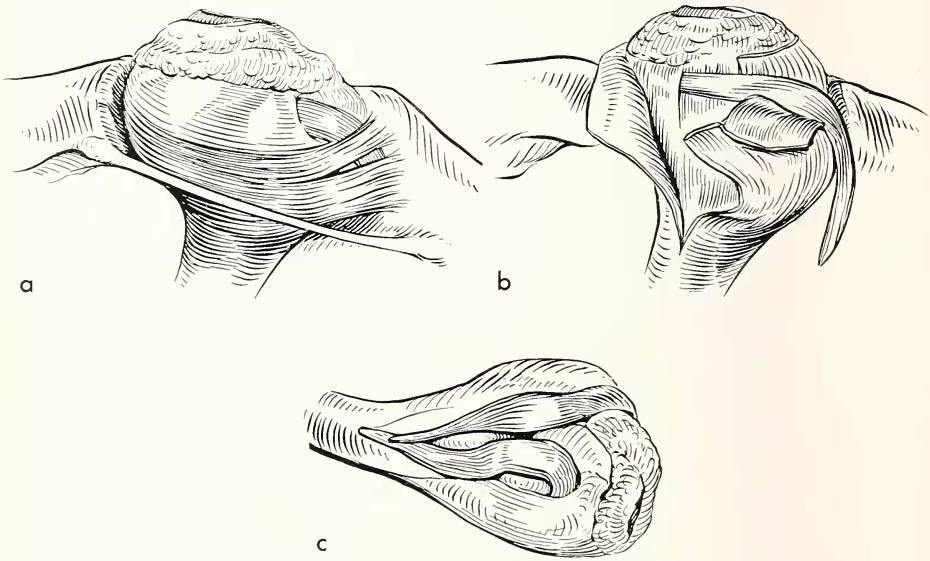

Abb. 5. Verlauf der Mm. obliqui — a. M. obliquus inferior von ventral mit trochleaartiger Fixierung durch das Bindegewebe des Orbitalbodens — b. M. obliquus inferior in Lagebeziehung zum M. levator palpebrae und M. rectus inferior — c. Mm. obliqui von rostral gesehen

Die nächsttiefere Schicht besteht aus einem sehr derben Bindegewebe. Es umgibt zirkulär große Teile des Augenstieles und ist nahe dem Orbitalrand seitlich der Mm. medialis und lateralis höckerartig verdickt. Von dieser Bindegewebsschicht ziehen Fasern schräg durch den M. retractor bulbi in die fibröse Hülle, die den Nervus opticus umgibt. Der M. retractor bulbi, der hinter dem Äquator mit kräftigen Muskelbündeln an der Sklera inseriert, entspringt unter dem M. levator palpebrae und den geraden Augenmuskeln trichterförmig am Foramen opticum.

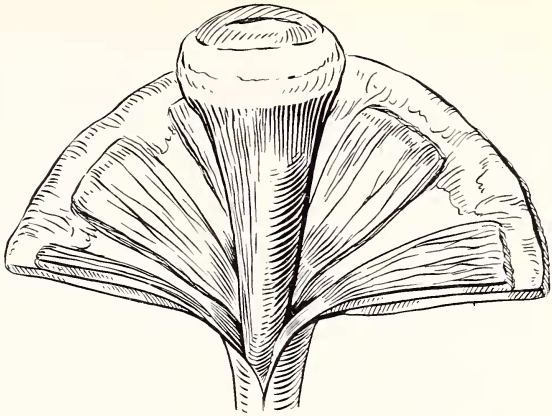

Abb. 6. Bulbus und sogenannter Augenstiel nach Aufklappen des M. levator palpebrae und Abtrennung der geraden Augenmuskeln

Die Nerven der Augenmuskeln ziehen nach Austritt aus der Fissura orbitalis superior durch eine bindegewebige Nische von ventro-caudal in den Augenstiel. Der N. oculomotorius tritt, nachdem er einen Ast für den M. rectus superior abgegeben hat, von ventral unterhalb des N. opticus an die Mm. recti inferior und medialis heran. Der Nerv zieht durch diese Muskeln hindurch und erreicht in mehreren Zügen den M. levator palpebrae. Ein Ast des N. oculomotorius durchzieht ventral den M. levator palpebrae und tritt von außen an den M. obliquus inferior heran. Der n. abducens versorgt neben dem M. rectus laterialis auch den M. retractor bulbi. Der N. trochlearis tritt kurz nach seinem Austritt aus der Schädelhöhle von außen an den M. obliquus superior heran. Die arterielle Versorgung des Bulbus oculi und der übrigen Strukturen der Orbita erfolgt durch das Rete mirabile ophthalmicum internum, das über Rückenmarkswundernetze nach Galliano et al. versorgt wird. Zusammen mit den Augenmuskelnerven zieht das Rete durch die Fissura orbitalis superior und bildet innerhalb der Hüllen des Augenstieles das Rete mirabile ophthalmicum externum. Der venöse Abfluß erfolgt auf umgekehrtem Wege durch ein venöses Wundernetz.

Ein bindegewebiges, lufthaltiges Cavernensystem (Abb. 7) umgibt den Orbitalinhalt in seinen dorsalen und seitlichen Anteilen, während es auf der Ventralseite nur im Bereich des Augenstieles zu finden ist. Dieses häutige System reicht bis in die Höhe der der hinteren Zähne des Oberkiefers, bedeckt große Teile des Os sphenoidale und parietale und hat eine Verbindung zur Bulla des Ohres.

Ein vertikaler Meridionalschnitt durch das Auge zeigt beim Tursiops truncatus einen in Richtung der opitischen Achse abgeflachten Bulbus. Die Sklera ist besonders im hinteren Anteil sehr dick und findet ihre Fortsetzung in der kräftigen Bindegewebshülle des N. opticus.

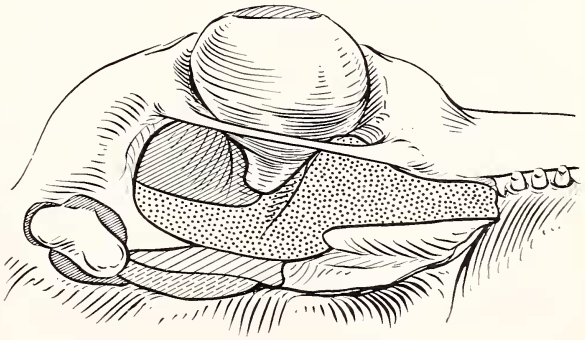

Abb. 7. Blick auf das rechte Auge von ventral. Schraffiert das Nebenhöhlensystem. Links unten das Innenohr

Diskussion

Der Große Tümmler besitzt nur eine unvollständige knöcherne Orbita. Während Teile des Os frontale, maxillare und zygomaticum die dorsale Begrenzung bilden, besteht der Orbitalboden aus einem straffen Bindegewebe, unterstützt von einem schmalen Processus zygomaticus.

Der Bulbus wird von vier geraden und zwei schrägen Muskeln bewegt. Inwieweit der hinter dem Äquator inserierende M. retractor bulbi den Augapfel in die Augenhöhle zurückzuziehen vermag, ist nicht sicher zu beurteilen. Der M. levator palpebrae umgibt den gesamten trichterförmigen Orbitalinhalt. Er bewirkt eine unterschiedlich weite Öffnung der Lider. Während Weber, Pütter und Pilleri et al. bei den großen Cetaceen ein Verschmelzen der Mm. recti mit dem M. levator palpebrae beschreiben, sind beim Tursiops truncatus beide Muskelgruppen gleichkräftig entwickelt und nur im Bereich ihres Ursprungs nicht völlig durch Präparation voneinander zu trennen.

Der Lidschluß erfolgt durch den elliptischen M. orbicularis oculi. Nussbaum, Pütter, Rochon-Duvigneaud sowie Hosokawa halten Auge und Lider der Wale für immobil und sprechen von einer Rückentwicklung der oculomotorischen Funktion, wobei die Muskulatur eine Druck- bzw. Temperaturregelfunktion haben soll. Aus eigener Lebendbeobachtung des *Tursiops truncatus* und aus Untersuchungen von Lilly sowie Slijper geht jedoch hervor, daß die Augen- und Lidmuskulatur dieses Tieres ihre ursprüngliche Funktion beibehalten hat.

Anstelle eines lockeren, leicht komprimierbaren und verschieblichen Fettgewebes der Orbita findet sich bei den untersuchten Tieren ein kräftiges Bindegewebe von fast knorpelharter Beschaffenheit zwischen den einzelnen Muskelschichten. Bei den Pinnipediern — Phociden sowie Otariden — beobachteten wir kein solch festes Orbitalgewebe. Bei diesen Tieren fanden wir neben der Muskulatur ein lockeres Binde- und Fettgewebe, wie es auch bei anderen Säugern gesehen wird (E. Mohr).

Die Nervenversorgung der Augenmuskulatur entspricht der beim Menschen und den übrigen Säugern. Die Augenmuskelnerven treten durch die Fissura orbitalis superior in den Augenstiel ein, während der N. opticus durch das Foramen opticum zieht.

Die besondere Art der Blutversorgung des Auges über Wundernetze des Rückenmarkskanals verhindert, daß die intraoculären und besonders die retinalen Gefäße beim plötzlichen Anstieg des Außendruckes kollabieren. Eine Blutzufuhr zum Auge über eine von der A. carotis interna abgehende A. ophthalmica interna oder über eine aus der A. maxillaris interna abgehende A. ophthalmica externa (Prince et al.) haben wir nicht beobachtet.

Der zirkulär um das Auge angeordnete mächtige Drüsenkörper produziert — wie wir am lebenden Tier beobachten konnten — reichlich zähflüssiges Sekret, das die Hornhaut offenbar vor den Einwirkungen des Seewassers schützt.

Cilien und beim Leben im Wasser überflüssig gewordene ableitende Tränenwege fehlen.

Die physiologische Bedeutung des ausgedehnten Nebenhöhlensystems, das das Auge teilweise umgibt, vermögen wir nicht zu deuten. Möglicherweise dient es auch dazu, Druckschwankungen auszugleichen.

Als Anpassung an die veränderten Druckverhältnisse unter Wasser muß auch die starke Dickenzunahme der Sklera am hinteren Pol (Matthiessen, Pilleri) und ihr Übergang in eine kräftige Bindegewebsscheide des N. opticus angesehen werden. Slijper nimmt an, daß die Abflachung des vorderen Bulbusabschnittes ebenfalls mit dem verstärkten Außendruck unter Wasser zusammenhängt.

Zusammenfassung

Der Aufbau des Orbitalinhaltes des Großen Tümmlers *(Tursiops truncatus)* wird nach anatomischer Präparation beschrieben. Besonders wird auf den Verlauf der externen Augenmuskulatur eingegangen. In der Orbitalhöhle findet sich anstelle eines Fett- oder lockeren Bindegewebes ein sehr derbes Bindegewebe. Auf Besonderheiten der Lider, der Tränendrüse und der Blutversorgung wird eingegangen.

Summary

The Extraocular Muscles of the Bottle Nose Dolphin (Tursiops truncatus)

The orbital contents of the Bottle-nosed Dolphin are dissected and described. Emphasized is the architecture of the external ocular muscles. The orbita contains instead of adipose or soft connected material a collagene rich connective tissue. The structures of the eyelids, the lacrimal glands and the specialized blood supply are emphasized.

Literatur

Galliano, R. E., Morgane, P. J., McFarland, W. L., Nagel, E. L., and Catherman, R. (1966): The anatomy of the cervicothoracic arterial system in the Bottlenose Dolphin *(Tursiops truncatus)* with a surgical approach suitable for guided angiography. Anat. Record **155**, 325—337.

Hosokawa, H. (1951): On the extrinsic eye muscles of the whale. Scient. Rep. Whales Res. Inst. (Tokyo) **6**, 1—33.

Lilly, J. C. (1963): Mens en Dolfijn. Contact (Amsterdam).

Matthiessen, L. (1886): Über den physikalisch-optischen Bau des Auges der Cetaceen und Fische. Pflüger's Arch. **38**, 521—528.

Mohr, E. (1952): Über die Robben der Europäischen Gewässer. Monographien der Wildsäugetiere XII, 62—66.

Nussbaum, M. (1899): Entwicklung der Augenmuskulatur bei den Wirbeltieren. Sitzber. Niederrhein. Ges. f. Natur- und Heilkunde zu Bonn, 23—26.

Pilleri, G., und Wandeler, A. (1964): Ontogenese und funktionelle Morphologie des Auges des Finnwals, *Balaenoptera physalus* Linnaeus (Cetacea, Mysticeti, Balaeopteridae) Act. anatom. (Suppl. L ad vol. **54**).

Pütter, A. (1903): Die Augen der Wassersäugetiere. Zool. Jahrb. **17**, 99—402.

Prince, J. H., Diesem, C. D., Eglitis, J., and Ruskell, G. L.: Anatomy and histology of the eye and orbit in domestic animals. Charles C. Thomas Publisher, (Springfield) Illinois.

Rochon-Duvigneaud, A. (1939): L' oeil des Cétacés. Arch. Museum Hist. (Paris), 57—90.

— (1943): Les yeux et la vision des vertébrés. Masson et Cie., Editeurs (Paris).

Sinclair, J. C. (1967): Cerebral vascular system and ocular nerves of dolphin *(Stenella)* embryos. Texas Reports on Biol. and Medicine **25**, 559—571.

Slijper, E.J. (1962): Whales. Hutchinson (London).

Weber, M. (1886): Studien über Säugetiere, 114—115.

Anschrift der Verfasserin: Dr. Rosvitha Rummeld, Universitätsaugenklinik, 4 Düsseldorf